出る杭研究

「見た目」が重要!
ウシの皮膚の構造とメラニン局在について

本澤紗希(獣医保健看護),坂上元栄(組織細胞学),小澤秋沙(組織発生学)

研究の背景と目的

【背景】ウシの毛色・皮膚色はメラノサイト数とメラニン分布によって決定される
しかし、斑の境界部や皮膚各層・付属器における詳細な分布は十分に解明されていない
特にホルスタインの黒斑と白斑の違いや形成機構には不明な点が多い

【目的】ホルスタイン皮膚におけるメラニン分布を明らかにする
黒斑部・境界部・白斑部における分布の違いを比較する
模様形成に関与する構造的差異およびメラノサイトの役割を解明する

研究・調査方法

- ウシの肩部および殿部皮膚を用い、黒・灰・白の各領域からそれぞれ2ブロックを選択する
- 染色はHE染色およびヘマトキシリン染色を行い、メラニン観察に適していたヘマトキシリン染色を主に用いた
- 表皮、毛包、皮脂腺、毛導管上皮、真皮、毛母基、毛乳頭、アポクリン汗腺におけるメラニン分布を観察し、その有無や特徴を記録した
- メラニンの有無および分布をより特異的に確認するため、ヘマトキシリン染色したスライドガラスの封入剤の除去後、マッソン・フォンタナ染色を実施した

結果と考察

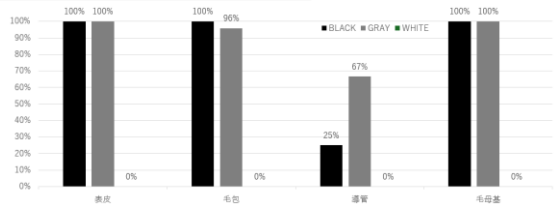

Fig. 1 肩部のメラニン有無（メラニンが検出されたの割合）

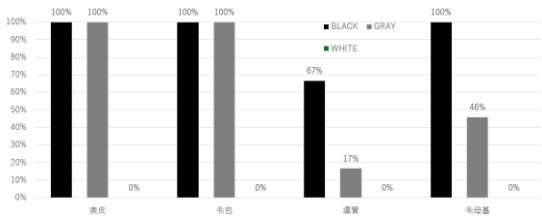

Fig. 2 殿部のメラニン有無（メラニンが検出されたの割合）

- BLACK:全体的に見ても、メラニンが豊富に存在
  GRAY:メラニンの存在は確認されるが、黒色部と比べてメラニンの量は少なくなっている。
  WHITE:メラニンは確認されなかった。
- 部位差：肩部・殿部ともに同様の傾向を示していた。

Fig. 3　肩部・殿部それぞれのメラニン分布量

構造	BLACK	GRAY	WHITE
表皮	+	+	−
毛包	±	±	−
皮脂腺	−	−	−
毛導管上皮	±	±	−
真皮	−	−	−
毛母基	+	+	−
毛乳頭	−	−	−
アポクリン汗腺	−	−	−

構造	BLACK	GRAY	WHITE
表皮	+	+	−
毛包	+	+	−
皮脂腺	−	−	−
毛導管上皮	±	±	−
真皮	−	−	−
毛母基	+	±	−
毛乳頭	−	−	−
アポクリン汗腺	−	−	−

＊+:十分に分布している　±：僅かに分布している　−：分布なし

- 表皮，毛包，毛導管上皮，毛母基には、メラニンが十分に分布している。
  →毛包，毛導管上皮はメラニンの分布が少ないことが分かる。
- メラニンの分布量が多いほど黒色と認識しやすくなる。

これから

- 信頼性の高いデータ作成のため、既存のウシ2個体に加え、新たに1個体のデータを追加する
- ウシ同様に、他の動物（Ex:キリン）においても毛色・皮膚色がメラノサイト数やメラニン分布によって決定されるか検討する必要がある